

口腔颌面外科学(含影像)题目(50题)

1. 缝合时造成创缘内卷的最主要原因可能是

- A. 打结过紧
- B. 进针过深
- C. 打结过松
- D. 两侧进出针间距大于皮下间距
- E. 两侧进出针间距小于皮下间距

2. 缝合面颈部皮肤进针时, 针尖与皮肤的关系是

- A. 针尖与皮肤呈 30° 角
- B. 针尖与皮肤呈 45° 角
- C. 皮肤切口两侧进针间距大于皮下间距
- D. 皮肤切口两侧进针间距等于或略小于皮下间距
- E. 以上说法均不正确

3. 常用的局麻药物中, 属于酯类的是

- A. 丁卡因
- B. 利多卡因
- C. 布比卡因
- D. 阿替卡因
- E. 甲哌卡因

4. 比较理想的表面麻醉剂是

- A. 普鲁卡因
- B. 利多卡因
- C. 地卡因
- D. 可卡因
- E. 氯乙烷

5. 心律失常患者首选的局部麻醉药是

- A. 普鲁卡因
- B. 利多卡因
- C. 地卡因
- D. 可卡因
- E. 氯乙烷

6. 男性, 50岁, 拔牙时注射局麻药后立即发现头晕、胸闷、面色苍白、全身冷汗、四肢厥冷无力、脉快而弱, 其发生的局部麻醉并发症应为

- A. 晕厥
- B. 过敏反应
- C. 中毒
- D. 神经损伤
- E. 颈交感神经综合征

7. 患者女性, 23岁。左下第三磨牙近中阻生需要拔除。在行左侧下牙槽神经口内阻滞麻醉后不久出现牙关紧闭, 最可能的原因是

- A. 发生了肾上腺素反应
- B. 翼下颌间隙感染
- C. 患者过度紧张
- D. 麻药注入腮腺内麻醉了面神经
- E. 麻药注入翼内肌

8. 下列有关干槽症的治疗方法中, 除外

- A. 清创
- B. 隔离外界刺激
- C. 促进肉芽组织生长
- D. 局部止血药物
- E. 抗炎、止痛

9. 患者男性, 40 岁, 右上 6 残根需拔除, X 线片显示其腭侧根与上颌窦底影像重叠, 判断牙根是否位于上颌窦内的征象为

- A. 根尖周是否密度减低
- B. 牙周膜与骨硬板是否连续
- C. 上颌窦底是否突入牙根之间
- D. 上颌窦是否过大
- E. 垂直角度是否过大



10. 咬肌间隙感染肿胀区域主要是

- A. 眶下区弥漫性水肿
- B. 下颌支及下颌角为中心红肿
- C. 张口受限
- D. 颌下三角区的红肿
- E. 颌下、口底广泛水肿



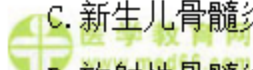
11. 翼下颌间隙感染主要表现为

- A. 眶下区弥漫性水肿
- B. 以下颌角为中心的红肿
- C. 先有牙痛史, 继之出现张口受限
- D. 颌下三角区红肿
- E. 颌下、口底广泛水肿



12. 可以出现多个牙齿松动及下唇麻木的颌骨骨髓炎是

- A. 下颌骨中央性骨髓炎
- B. 边缘性骨髓炎
- C. 新生儿骨髓炎
- D. 放射性骨髓炎
- E. 慢性硬化性骨髓炎



13. 边缘性骨髓炎好发于

- A. 下颌骨升支
- B. 下颌骨体部
- C. 上颌骨体部
- D. 下颌骨牙槽突
- E. 下颌骨髁状突



14. 慢性边缘性颌骨骨髓炎在已明确骨质破坏的部位和范围，一般在病程几周后可施行病灶清除术

- A. 2~4 周
- B. 4~6 周
- C. 6~8 周
- D. 2 个月以上
- E. 半年以上



15. 下颌骨骨折好发的部位中不包括

- A. 正中联合部骨折
- B. 髁突骨折
- C. 下颌角部骨折
- D. 颞孔区骨折
- E. 喙突骨折



16. LeFort III型骨折是指

- A. 锥形骨折
- B. 下颌骨骨折
- C. 上颌骨低位骨折
- D. 上颌骨中位骨折
- E. 上颌骨高位骨折



17. 单纯行刮除术后易复发的颌骨囊肿是

- A. 根端囊肿
- B. 角化囊肿
- C. 始基囊肿
- D. 含牙囊肿
- E. 血管外渗性囊肿



18. 成釉细胞瘤的临床特征错误的是

- A. 以下颌骨体及下颌角部为常见
- B. 可使牙齿松动、移位或脱落
- C. 多呈多房性，并有一定程度的局部浸润性
- D. 不会造成下唇及颊部麻木
- E. 可造成下颌骨病理性骨折



19. 最常见的口腔癌是

- A. 舌癌
- B. 牙龈癌
- C. 颊癌
- D. 唇癌
- E. 口底癌



20. 颈淋巴转移率较高，且早期转移的肿瘤是

- A. 舌癌
- B. 唇癌
- C. 颊癌
- D. 牙龈癌
- E. 上颌窦癌



21. 涎石病好发于

- A. 下颌下腺
- B. 舌下腺
- C. 腮腺
- D. 唇腺
- E. 腭腺

22. 涎石病的形成可能与下列哪项因素无关

- A. 钙盐容易沉积
- B. 颌下腺导管自下向上走行, 导管长
- C. 分泌的唾液富含黏蛋白
- D. 下颌下腺钙的含量较腮腺低
- E. 下颌下腺导管全程较曲折唾液易于淤滞

23. 腮腺良性肿瘤中最常见的是

- A. 腺瘤
- B. 混合瘤
- C. 肌上皮瘤
- D. 腺淋巴瘤
- E. 神经纤维瘤

24. 以耳垂为中心的结节状肿块首先考虑

- A. 腮腺多形性腺瘤
- B. 脂肪瘤
- C. 耳下淋巴结
- D. 皮脂腺囊肿
- E. 神经鞘瘤

25. 关于原发性三叉神经痛, 下列哪项是错误的

- A. 多为单侧发病
- B. 可有“扳机点”存在
- C. 疼痛呈阵发性、刀割样剧痛
- D. 神经系统检查往往有阳性体征
- E. 疼痛分布于三叉神经分布区域内

26. 由各种损伤引起的创口, 如受伤时间短, 细菌未侵入深层组织引起化脓性炎症, 也多属

- A. 污染创口
- B. 无菌创口
- C. 感染创口
- D. 化脓创口
- E. 可疑创口

27. 以下关于感染创口的处理原则, 下述错误的是

- A. 感染创口的引流物一般应在无脓液排出 48 小时后去除
- B. 感染创口应覆盖敷料, 并定时检视和换药
- C. 对肉芽组织创面及有大量脓性分泌物的创口, 应予以湿敷
- D. 有脓腔存在的创口, 应以各种消毒及抗生素溶液冲洗脓腔
- E. 颌骨骨髓炎患者创口拆线时间一般应在术后 5 天左右

28. 以下哪种情况可进行拔牙

- A. 近期发生过心肌梗死
- B. 近期发生心绞痛
- C. 未控制的蜂窝组织炎
- D. 引起眼病的病灶牙
- E. 长期服用阿司匹林患者

29. 以下哪种情况中, 患者应暂缓拔牙

- A. 慢性肾衰竭如处于肾功能代偿期, 临床无症状
- B. 糖尿病患者空腹血糖为 7.9mmol/L, 无酸中毒
- C. 妊娠期第 5、6 个月
- D. 患者正处于月经期
- E. 6 个月内未发生过心肌梗死



30. 安放拔牙钳放置时注意事项中, 除外

- A. 手掌勿太接近关节部
- B. 钳喙的长轴必须与牙长轴垂直
- C. 钳喙的位置必须在牙根部
- D. 钳喙应紧贴牙面滑入牙颈部
- E. 握钳时应握钳柄接近末端处



31. 拔除上颌牙时, 患者体位应是

- A. 头部应稍后仰, 张口时上颌(牙合)平面与地面平行
- B. 头部应稍后仰, 张口时上颌(牙合)平面与地面成 45°
- C. 头部应稍后仰, 张口时上颌(牙合)平面与地面成 90°
- D. 头部应稍后仰, 张口时上颌(牙合)平面与地面成 60°
- E. 头部应稍后仰, 张口时上颌(牙合)平面与地面成 30°



32. 根据 1995 年《中华口腔医学杂志》组织专家制定的种植成功标准, 错误的说法是

- A. 功能好
- B. 咀嚼效率大于 90%
- C. 无与种植体相关的感染
- D. 对邻牙支持组织无损害
- E. 无麻木, 疼痛等不适



33. 颌面部晚期梅毒在口腔中表现为树胶样肿, 最常见于口腔什么部位

- A. 下颌角
- B. 上颌牙龈
- C. 鼻中隔
- D. 颧骨
- E. 硬腭

34. 口底多间隙感染一般是指

- A. 双侧下颌下、舌下间隙同时受累
- B. 双侧下颌下、颌下间隙同时受累
- C. 双侧舌下、颌下间隙同时受累
- D. 双侧下颌下、舌下、颌下间隙同时受累
- E. 双侧下颌下、舌下、翼下颌间隙同时受累

35. 不属于脓肿切开引流的指征的一项是

- A. 触诊呈凹陷性水肿
- B. 深部脓肿经穿刺有脓液
- C. 急性化脓性炎症, 经抗生素控制感染无效
- D. 慢性根尖周炎瘘管形成
- E. 局部疼痛加重, 并呈搏动性跳痛

36. 口腔颌面部外伤后组织容易肿胀的原因是

- A. 颌面部损伤一般比较严重
- B. 口腔颌面部腔窦比较多
- C. 口腔颌面部血运丰富易形成血肿
- D. 颌面部咀嚼运动比较多
- E. 颌面部腺体比较多

37. 环甲膜切开手术在作为紧急抢救措施时, 插管不易超过

- A. 6h

B. 12h

C. 18h

D. 24h

E. 48h



38. 阻塞性窒息的急救措施错误的是

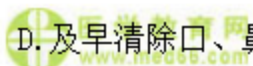A. 悬吊下坠的上颌骨骨块

B. 采取仰卧位

C. 将后坠的舌牵出

D. 及早清除口、鼻腔及咽喉部异物

E. 插入通气导管保持呼吸道通畅



39. 以下不会影响骨折愈合的是

A. 患者的年龄

B. 损伤程度

C. 是否及时准确复位

D. 患者的性别

E. 是否合并感染



40. 甲状舌管囊肿最常见的好发部位是颈中线的

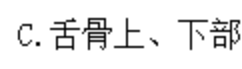
A. 舌根部

B. 舌骨下部

C. 舌骨上、下部

D. 舌骨上部


E. 胸骨切迹上



41. 鳃裂囊肿作穿刺抽吸时可见

A. 草绿色液体

B. 透明、淡黄色水样液体




- C. 黄色或棕色的、清亮的液体
- D. 乳白色豆渣样分泌物
- E. 血性液体

 医学教育网
www.med66.com

42. 关于恶性肿瘤特点的叙述中，下列说法不正确的是

- A. 癌多见于老年，肉瘤多见于青壮年
- B. 侵犯，破坏周围组织，界限不清，活动受限
- C. 生长方式多为膨胀性生长
- D. 对机体影响大，常迅速发展

 E. 细胞形态和结构呈异型性，有异常核分裂

43. 原位癌是指

- A. 癌初起局限于黏膜内或表层中
- B. 癌变局限于原发灶，无颈淋巴转移
- C. 癌变局限于原发灶，无血行播散致远处转移
- D. 原发灶仅累及一个解剖区域，未累及邻近其它解剖区域
- E. 癌变局于粘膜及粘膜下层，未侵及深部的肌肉或骨组织


 医学教育网
www.med66.com

44. 在大唾液腺中，多形性腺瘤最常见于


- A. 下颌下腺
- B. 舌下腺
- C. 腮腺
- D. 唇腺
- E. 腭腺

45. 关于急性化脓性腮腺炎的叙述，哪项是错误的

- A. 病原菌主要是金黄色葡萄球菌
- B. 肿胀以耳垂为中心
- C. 腮腺导管口红肿，可挤压出脓液

 医学教育网
www.med66.com

 医学教育网
www.med66.com

 医学教育网
www.med66.com

 医学教育网
www.med66.com

 医学教育网
www.med66.com

 医学教育网
www.med66.com

 医学教育网
www.med66.com

 医学教育网
www.med66.com

- D. 患者全身中毒症状明显
- E. 局部皮肤红热及触痛不明显

46. 由器质性病变导致开口度逐渐变小, 以致完全不能开口, 称为

- A. 关节盘移位
- B. 咀嚼肌群痉挛
- C. 颞下颌关节强直
- D. 癔病性牙关紧闭
- E. 破伤风后牙关紧闭

 医学教育网
www.med66.com

47. 引起颞下颌关节内强直的炎症病变中最常见的是

- A. 类风湿性关节炎
- B. 化脓性中耳炎
- C. 下颌骨骨髓炎
- D. 血源性化脓性关节炎
- E. 坏疽性口炎

48. 下颌骨侧位片主要用于观察

- A. 下颌前牙区病变
- B. 上颌窦部病变
- C. 颞下颌关节间隙改变
- D. 下颌骨体、升支及髁状突病变
- E. 上颌骨骨折

49. 经颅侧斜位片上, 关节间隙为位于关节窝与髁突之间的低密度影像, 关节间隙主要被什么所占据

- A. 颞下颌关节
- B. 关节结节
- C. 颞骨

- D. 关节盘
- E. 髁突横嵴

50. 下颌根尖片无法看到的解剖结构

- A. 颞嵴
- B. 喙突
- C. 营养管
- D. 下颌管
- E. 下颌骨外斜线

口腔颌面外科学（含影像）题目答案及解析

1. 【正确答案】D

【答案解析】切口两侧进出针间距大于皮下间距，易造成皮肤创缘内卷；相反，进出针间距小于皮下间距则皮肤创缘呈现过度外翻。

本题知识点：口腔颌面部手术基本操作：缝合

2. 【正确答案】D

【答案解析】缝合面颈部皮肤进针时，针尖与皮肤垂直，并使皮肤切口两侧进针间距等于或略小于皮下间距才可达到满意效果。

本题知识点：口腔颌面部手术基本操作：缝合

3. 【正确答案】A

【答案解析】局麻药物的种类很多，按其化学结构可分为酯类和酰胺类。国内常用的酯类局麻药物有普鲁卡因、丁卡因，酰胺类的有利多卡因、布比卡因等。

本题知识点：常用局麻药

4. 【正确答案】C

【答案解析】丁卡因：又名地卡因，穿透力强。临床上主要用作表面麻醉。由于毒性大，一般不作浸润麻醉。一次使用量不应超过 40~60mg，即 2% 丁卡因不超过 2ml。

本题知识点：常用局麻药

5. 【正确答案】B

【答案解析】利多卡因又名赛洛卡因，有较强的组织穿透性和扩散性，亦可用作表面麻醉。临床上主要以 1%~2% 溶液含 1:100000 肾上腺素用于口腔手术的阻滞麻醉，目前是使用最多的局麻药物。利多卡因还有迅速的抗室性心律失常作用，对心律失常患者常作为首选的局部麻醉药。一次最大用量为 300~400mg，使用时应分次小量注射。

本题知识点：常用局麻药

6. 【正确答案】A

【答案解析】晕厥是一种突发性、暂时性意识丧失。通常是由于一时性中枢缺血所致。一般可因恐惧、饥饿、疲劳及全身健康较差等内在因素，以及疼痛、体位不良等外在因素所引起。临床表现：头晕、胸闷、面色苍白、全身冷汗、四肢厥冷无力、脉搏快而弱、恶心、呼吸困难；重者甚至有短暂的意识丧失。

本题知识点：局麻并发症及其防治

7. 【正确答案】E

【答案解析】牙关紧闭可发生于下牙槽神经口内阻滞麻醉时，但比较罕见。由于注射不准确，麻醉药注入翼内肌或咬肌内，使肌肉失去收缩与舒张的功能，并停滞于收缩状态，因而出现牙关紧闭。一般都是暂时性的。

本题知识点：局麻并发症及其防治

8. 【正确答案】D

【答案解析】干槽症治疗原则：清创，隔离外界刺激，促进肉芽组织生长。干槽症患者拔牙窝空虚，血液供应不良，所以局部止血是不正确的。

本题知识点：口腔上颌窦交通及干槽症

9. 【正确答案】B

【答案解析】如果牙周膜及骨硬板连续，则说明牙根没有位于上颌窦内，相反如果牙周膜及骨硬板没有连续性，就说明是牙根位于上颌窦内。

本题知识点：口腔上颌窦交通及干槽症

10. 【正确答案】B

【答案解析】咬肌间隙感染的典型症状是以下颌支及下颌角为中心的咬肌区肿胀、充血、压痛，伴明显开口受限。

本题知识点：翼下颌间隙感染、咬肌间隙感染

11. 【正确答案】C

【答案解析】翼下颌间隙感染来源常见为下颌智牙冠周炎及下颌磨牙尖周炎症扩散所致；下牙槽神经阻滞麻醉时消毒不严也可引起翼下颌间隙感染；此外，相邻间隙，如颞下间隙、咽旁间隙炎症也可波及。

本题知识点：翼下颌间隙感染、咬肌间隙感染

12. 【正确答案】A

【答案解析】下颌骨中央性骨髓炎可沿下牙槽神经管扩散，波及一侧下颌骨，甚至越过中线累及对侧下颌骨；下颌牙部分或全部松动，龈袋溢脓，龈充血水肿。下牙槽神经受到损害时，可出现下唇麻木症状。

本题知识点：中央性与边缘性颌骨骨髓炎

13. 【正确答案】A

【答案解析】边缘性颌骨骨髓炎常在颌周间隙感染基础上发生，下颌骨为好发部位；其中又以升支及下颌角部居多。

本题知识点：中央性与边缘性颌骨骨髓炎

14. 【正确答案】A

【答案解析】慢性边缘性颌骨骨髓炎在已明确骨质破坏的部位和范围，一般在病程2~4周后，即可施行病灶清除术。

本题知识点：中央性与边缘性颌骨骨髓炎

15. 【正确答案】E

【答案解析】下颌骨骨折常因不同部位骨折、不同方向的肌牵引而出现不同情况的骨折段移位，常见正中联合部骨折、颞孔区骨折、下颌角部骨折、髁突骨折。

本题知识点：上颌骨骨折与下颌骨骨折

16. 【正确答案】E

【答案解析】LeFort III型骨折：又称上颌骨高位骨折或颧弓上骨折。骨折线自鼻额缝向两侧横过鼻梁、眶部，经颧额缝向后达翼突，形成颅面分离，常使面部中部凹陷、变长。此型骨折多伴有颅底骨折或颅脑损伤，出现耳、鼻出血或脑脊液漏。

本题知识点：上颌骨骨折与下颌骨骨折

17. 【正确答案】B

【答案解析】角化囊肿容易复发，角化囊肿也可发生恶变，因此手术刮除要求更彻底；在刮除囊壁后用苯酚或硝酸银等腐蚀剂涂抹骨创，或加用冷冻疗法，以消灭子囊，防止复发。必要时还可考虑在囊肿外围切除部分骨质。

本题知识点：牙源性角化囊性瘤与成釉细胞瘤

18. 【正确答案】D


【答案解析】当肿瘤压迫下牙槽神经时，患侧下唇及颊部可能感觉麻木不适。

本题知识点：牙源性角化囊性瘤与成釉细胞瘤

19. 【正确答案】A

【答案解析】在我国以舌癌、颊癌、牙龈癌、腭癌为常见，其中最常见的是舌癌。

本题知识点：舌癌

 医学教育网
www.med66.com
20. 【正确答案】A

 医学教育网
www.med66.com

【答案解析】舌癌常发生早期颈淋巴结转移，且转移率很高。因舌体组织具有丰富的淋巴和血液循环，舌体活动频繁等，均成为促使舌癌发生转移的因素。

本题知识点：舌癌

 医学教育网
www.med66.com

 医学教育网
www.med66.com

 医学教育网
www.med66.com
21. 【正确答案】A

 医学教育网
www.med66.com

【答案解析】涎石病是在腺体或导管内发生钙化性团块而引起的一系列病变。85%左右发生于下颌下腺。

本题知识点：涎石病及下颌下腺炎

22. 【正确答案】D

 医学教育网
www.med66.com

 医学教育网
www.med66.com

【答案解析】涎石多发于下颌下腺，与下列因素有关：①下颌下腺为混合性腺体，分泌的唾液富含黏蛋白，较腮腺分泌液黏滞，钙的含量也高出2倍，钙盐容易沉积。②下颌下腺导管自下向上走行，腺体分泌液逆重力方向流动，导管长，在口底后部有一弯曲部，导管全程较曲折，这些解剖结构均使唾液易于淤滞，导致涎石形成。

本题知识点：涎石病及下颌下腺炎

23. 【正确答案】B

 医学教育网
www.med66.com

 医学教育网
www.med66.com

【答案解析】多形性腺瘤又名混合瘤，是唾液腺肿瘤中最常见者。

本题知识点：多形性腺瘤

24. 【正确答案】A

 医学教育网
www.med66.com

【答案解析】在大唾液腺中，多形性腺瘤最常见于腮腺，肿瘤界限清楚，质地中等，扪诊呈结节状，高起处常较软，低凹处较硬，多为实质性组织。

本题知识点：多形性腺瘤

25. 【正确答案】D

【答案解析】原发性三叉神经痛患者无论病程长短，神经系统检查无阳性体征发现，仍保持罹患分支区域内的痛觉、触觉和温觉的感觉功能和运动支的咀嚼肌功能。继发性三叉神经痛可因病变部位的不同，伴有面部皮肤感觉减退，角膜反射减退，听力降低等神经系统阳性体征。

本题知识点：三叉神经痛

26. 【正确答案】A

【答案解析】污染创口：指在非无菌条件下发生的创口，如在与口腔、鼻腔相通或口腔内手术的创口；由各种损伤引起的创口，如受伤时间短，细菌未侵入深层组织引起化脓性炎症，也多属污染创口。

本题知识点：口外创口处理

27. 【正确答案】E

【答案解析】感染创口的处理：①感染创口一般不应立即作初期缝合，应在感染被控制或进行手术清除病灶后考虑缝合。缝合时不宜过紧，组织不应太少，并常规放置引流物。引流物的去除应视有无脓性渗出而定，一般应在无脓液排出48小时后去除。②感染创口应覆盖敷料，并定时检视和换药，脓液多者可每天2次。③对肉芽组织创面及有大量脓性分泌物的创口，应予以湿敷。④有脓腔存在的创口，应保持引流通畅，并以各种消毒及抗生素溶液冲洗脓腔（药物选择原则与局部湿敷使用药物相同）。⑤感染创口经处理后缝合者（例如颌骨骨髓炎术后），由于组织炎性浸润变性，容易发生创口裂开，故不宜过早拆线，一般应在1周后。⑥感染创口在愈合过程中可根据具体情况，全身或局部应用抗生素，并加强营养支持和维生素摄入，促使创口早期愈合。

本题知识点：口外创口处理

28. 【正确答案】D

【答案解析】对可疑为某些疾病，如风湿病、肾炎，特别是一些眼病（虹膜睫状体炎、视神经炎、视网膜炎等）的病灶牙，在有关科室医生的要求下，可予以拔除。

本题知识点：牙拔除的适应证与禁忌证



29. 【正确答案】D

【答案解析】月经期：月经期拔牙，有可能发生代偿性出血，一般认为应暂缓拔牙。但必要时，简单的拔牙仍可进行，但要注意防止出血。

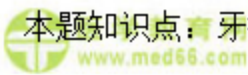本题知识点：牙拔除的适应证与禁忌证



30. 【正确答案】B

【答案解析】安放拔牙钳放置时应注意：①必须正确选用拔牙钳；②握钳时，手掌勿太接近关节部，应握钳柄接近末端处；③钳喙的长轴必须与牙长轴平行。安放时，钳喙应紧贴牙面滑入牙颈部；④钳喙的位置必须在牙根部，并尽可能插向根方，而不是置于牙冠釉质上；⑤夹紧患牙，使在用力时，钳喙不会在牙骨质上滑动，否则易断根；⑥肯定钳喙未侵犯邻牙，预防邻牙损伤；⑦再次核对牙位，以免发生错误。

本题知识点：牙拔除术



31. 【正确答案】B

【答案解析】患者体位：患者取半坐位。拔除上颌牙时，患者头部应稍后仰，使张口时上颌平面约与地面成 45° 角，患者的上颌与术者的肩部约在同一水平，便于上臂用力。拔除下颌牙时，应使患者大张口时下颌牙平面与地面平行，下颌与术者的肘关节在同一高度或下颌稍低。

本题知识点：牙拔除术前准备

32. 【正确答案】B

【答案解析】1995 年中华口腔医学会杂志社在珠海制定的种植成功标准为：①功能好；②无麻木，疼痛等不适；③自我感觉良好；④种植体周围 X 线无透射



区；横行骨吸收不超过 1/3，种植体不松动；⑤龈炎可控制；⑥无与种植体相关的感染；⑦对邻牙支持组织无损害；⑧美观；⑨咀嚼效率大于 70%；⑩符合上述要求者 5 年成功率应达到 85%以上；10 年 80%以上。

本题知识点：牙种植手术及效果评估



33. 【正确答案】E

【答案解析】梅毒树胶样肿除累及软组织外，还可累及颌面骨及骨膜组织。以硬腭部最常见，其次为上颌切牙牙槽突、鼻中隔。间或可见于颧骨、下颌角部。

本题知识点：颌面部梅毒



34. 【正确答案】D

【答案解析】口底多间隙感染一般指双侧下颌下、舌下以及颊下间隙同时受累。

本题知识点：口底多间隙感染



35. 【正确答案】D

【答案解析】切开引流的指征：①局部疼痛加重，并呈搏动性跳痛，炎性肿胀明显，皮肤表面紧张、发红、光亮；触诊时有明显压痛点、波动感，呈凹陷性水肿；深部脓肿经穿刺有脓液抽出者。②口腔颌面部急性化脓性炎症，经抗生素控制感染无效，同时出现明显的全身中毒症状者。③儿童颌周蜂窝组织炎（包括腐败坏死性），如炎症已累及多间隙感染，出现呼吸困难及吞咽困难者，可以早期切开减压，能迅速缓解呼吸困难及防止炎症继续扩散。④结核性淋巴结炎，经局部及全身抗结核治疗无效，皮肤发红已近自溃的寒性脓肿，必要时也可行切开引流术。

本题知识点：口腔颌面部感染概论

36. 【正确答案】C

【答案解析】口腔颌面部血运丰富在损伤时的利弊：由于血运丰富，伤后出血较多，易形成血肿；组织水肿反应快而重，如口底、舌根或下颌下等部位损伤，



可因水肿、血肿而影响呼吸道通畅，甚至引起窒息。另一方面，由于血运丰富，组织抗感染与再生修复能力较强，创口易于愈合；因此，清创术中应尽量保留组织，减少缺损，争取初期缝合。

本题知识点：口腔颌面部创伤概论



37. 【正确答案】E

【答案解析】如呼吸已停止，可紧急行环甲膜切开术进行抢救，随后改行常规气管切开术。环甲膜切开术只能作为紧急抢救患者的临时措施，不能长期代替气管切开。应在48h内行常规气管切开术后，缝合环甲膜切开伤口。


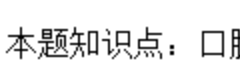
本题知识点：口腔颌面部创伤急救



38. 【正确答案】B

【答案解析】阻塞性窒息的急救：①及早清除口、鼻腔及咽喉部异物；②将后坠的舌牵出；③悬吊下坠的上颌骨骨块；④插入通气导管保持呼吸道通畅。

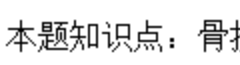
本题知识点：口腔颌面部创伤急救



39. 【正确答案】D

【答案解析】在骨折愈合过程中，骨膜中成骨细胞增殖起着重要的作用，因此在处理骨折时应注意保护骨膜，不使其再受损伤，以利骨折愈合。骨折愈合还与患者的年龄、损伤程度、是否及时准确复位、牢靠固定及是否合并感染等因素有关。

本题知识点：骨折愈合过程



40. 【正确答案】C

【答案解析】甲状舌管囊肿多见于1~10岁的儿童，亦可见于成年人。可发生于颈正中线，自舌盲孔至胸骨切迹间的任何部位，但以舌骨上下部为最常见。

本题知识点：甲状舌管囊肿及鳃裂囊肿



41. 【正确答案】C

【答案解析】鳃裂囊肿作穿刺抽吸时, 可见有黄色或棕色的、清亮的、含或不含胆固醇的液体。

本题知识点: 甲状舌管囊肿及鳃裂囊肿

42. 【正确答案】C

【答案解析】恶性肿瘤的生长方式为浸润性生长, 膨胀性生长是良性肿瘤的特点。

本题知识点: 口腔颌面部肿瘤的概念、临床表现、诊断

43. 【正确答案】A

【答案解析】癌初起局限于黏膜内或表层中, 称原位癌。

本题知识点: 口腔颌面部肿瘤的概念、临床表现、诊断

44. 【正确答案】C

【答案解析】在大唾液腺中, 多形性腺瘤最常见于腮腺, 其次为下颌下腺, 舌下腺极少见。发生于小唾液腺者, 以腭部为最常见。任何年龄均可发生, 但以30~50岁为多见, 女性多于男性。

本题知识点: 多形性腺瘤

45. 【正确答案】E

【答案解析】急性化脓性腮腺炎的病原菌主要是金黄色葡萄球菌, 链球菌及肺炎双球菌较少见。常表现为单侧受累, 双侧同时发生者少见。发病急, 早期症状轻微或不明显, 特别是全身疾病及腹部外科手术后者, 这些症状常被全身严重病情所掩盖而被忽视。肿胀以耳垂为中心, 局部皮肤红热现象显著, 呈硬性浸润, 触痛明显。有轻度开口困难, 腮腺导管口红肿, 轻轻按摩腺体可见脓液自导管口溢出, 有时甚至可见脓栓堵塞于导管口。患者全身中毒症状明显, 有高热、脉率和呼吸加快、白细胞总数增加、中性粒细胞比例显著上升、核左移, 并可出现中毒颗粒。

本题知识点: 急性化脓性腮腺炎

46. 【正确答案】C

【答案解析】颞下颌关节强直是指由于疾病、损伤或外科手术而导致的关节固定、运动丧失。在临床上可分为两类：关节内强直是指关节内发生病变，造成关节内纤维性或骨性粘连；关节外强直是指关节外上下颌间皮肤、黏膜或深层组织发生病变，也被称为假性关节强直。

本题知识点：颞下颌关节强直

47. 【正确答案】B

【答案解析】关节内强直多发生于 15 岁以前的儿童。炎症、关节损伤是常见原因，炎症中以化脓性中耳炎最常见。

本题知识点：颞下颌关节强直

48. 【正确答案】D

【答案解析】下颌骨侧斜位片：又称为下颌骨侧位片。为临床最常用的检查方法之一，用于检查下颌骨体部、升支及髁突的病变。由于下颌骨解剖形态呈弓形，在此位置上髁突易与关节窝、颈椎重叠，尖牙区易与对侧下颌骨体部重叠。如需观察髁突时，X 线中心线通过下颌升支中部，此时称为下颌骨升支侧斜位。如需观察尖牙区时，则可使尖牙区紧贴暗盒，X 线中心线通过尖牙区，此时称为下颌骨尖牙位。

本题知识点：口外片

49. 【正确答案】D

【答案解析】经颅侧斜位片上，关节间隙为位于关节窝与髁突之间的低密度影像，主要为关节盘所占据。关节间隙 2mm 以上，上间隙最宽，后间隙次之，前间隙最窄，两侧对称。

本题知识点：唾液腺造影及颞下颌关节

50. 【正确答案】B

【答案解析】根尖片所见颌骨正常解剖结构 上颌根尖片有切牙孔、腭中缝、鼻腔、鼻中隔、上颌窦底、颧骨、喙突、上颌结节及翼钩等。下颌根尖片所见颌骨正常解剖结构有颏棘、颏嵴、营养管、颏孔、下颌骨外斜线、下颌管及下颌骨下缘等结构。

本题知识点：牙及牙周组织

